Aus der medizinischen Klinik (Vorsteher: Prof. Dr. R. Stähelin) und dem pathologisch-anatomischen Institut (Vorsteher: Prof. Dr. W. Gerlach) der Universität Basel

Über einen Fall von Aneurysma der Pulmonalarterie

INAUGURAL-DISSERTATION
ZUR ERLANGUNG DER DOKTORWÜRDE
DER MEDIZINISCHEN FAKULTÄT
DER UNIVERSITÄT BASEL

VORGELEGT VON
AUGUST KÄPPELI
AUS SURSEE

Universitätsdruckerei H. Stürtz A. G., Würzburg 1933

Sonderdruck aus
„Zeitschrift für Klinische Medizin", Band 123, Heft 5 und 6

Von der medizinischen Fakultät Basel genehmigt
auf Antrag von Prof. Dr. R. Stähelin und Prof. Dr. W. Gerlach

Tag der Promotion: 13. Juli 1932

R. UNIV.
BIBLIOTHEEK
LEIDEN

Meinen Eltern gewidmet

Die Aneurysmen der Lungenschlagader, unter denen nur die sackförmigen Erweiterungen des Gefäßes zu verstehen sind, gehören zu den größten Seltenheiten. Die diffusen Erweiterungen des Stammes der Pulmonalis, wie sie bei Stauung im kleinen Kreislauf nicht selten vorkommen, werden nicht zu den echten Aneurysmen gerechnet. Die tuberkulösen Aneurysmen, die bei kleineren Gefäßen in rasch einschmelzenden Lungenherden vorkommen, werden ebenfalls hier nicht mitgezählt.

In den älteren Lehrbüchern sind die Pulmonalaneurysmen wegen ihrer großen Seltenheit kaum erwähnt. *Schrötter* bezweifelt in *Nothnagels* Handbuch der speziellen Pathologie und Therapie die Existenz echter Aneurysmen der Pulmonalis und nimmt bloß das Vorkommen diffuser Erweiterungen an. *Costa* fand unter 20000 Sektionen bloß einen einzigen einschlägigen Fall. *Crisps* konstatierte unter 915 Aneurysmen bloß 4 der Arteria pulmonalis. In dem Material des Basler pathologischen Instituts ist seit 1922 unter 8000 Sektionen nur der Fall, der dieser Arbeit zugrunde liegt, beobachtet worden.

Die Ursache der großen Seltenheit der Aneurysmen in diesem Gebiete ist wohl in den besonderen Druckverhältnissen des kleinen Kreislaufes sowie in der Seltenheit der Erkrankung der Lungengefäße überhaupt zu suchen. Sowohl sklerotische wie auch entzündliche Gefäßveränderungen finden sich sehr selten im Gebiet der Lungenschlagader. *Boldero* ist der Ansicht, daß die entzündlichen Prozesse wegen der Venosität des Blutes im rechten Herzen sowie in den Lungenarterien sich nicht festsetzen können. In der Tat ist sowohl bei seiner eigenen Beobachtung wie auch in den Fällen von *Schläpferer*, *Therplan* und *Hödlmoser* der mykotische Prozeß mit einer direkten Kommunikation zwischen dem großen und kleinen Kreislauf kombiniert. Außer einer Wandschädigung bedarf es ferner noch einer Druckerhöhung im kleinen

Kreislauf für das Zustandekommen der Pulmonalaneurysmen. Bei diesen Zuständen versagt jedoch das rechte Herz meist vorzeitig, bevor es zu einer stärkeren Ausbuchtung der Pulmonalis kommt.

In der älteren Literatur hat *Goldbeck* 1868 17 Fälle zusammengestellt. *Krzyszkowski* sammelte weitere 7 Fälle. In einer ausführlichen Monographie hat *Henschen* 1906 die Zahl der Fälle auf 46 erhöht, worunter 2 eigene Beobachtungen fielen. Nach kritischer Sichtung des zum Teil unvollkommenen Materials kommt er zum Schluß, daß bei jungen Individuen kongenitale Anomalien, besonders offener Ductus Botalli, in Betracht fallen, während bei den Fällen mittleren Alters Lues als Ursache angenommen werden müsse. *Henschens* Zusammenstellung hat *Posselt* 1909 in seiner erschöpfenden Abhandlung über die Erkrankungen der Lungenschlagader weitere 26 Fälle hinzugefügt. Seit dieser Publikation konnte ich in der Literatur noch 20 Beobachtungen auffinden, so daß wir unter Einrechnung unseres Falles mit mindestens 93 veröffentlichten Fällen rechnen können.

Während die früheren Fälle ausschließlich erst bei der Sektion erkannt wurden, ist es seit der Röntgenära in einigen Fällen gelungen, die Diagnose intra vitam zu stellen. So in den Fällen von *Weinberger*, *Horn*, *Balaban*, *Rosenfeld*, *Spitzer*, *Hoffmann*, *Hitzenberger*, *Poinceau*, *Schulze* und *Crans*. Von diesen Fällen konnte aber bloß dreimal die Diagnose autoptisch verifiziert werden. Die Diagnose ist auch heute noch sehr schwer zu stellen, *Romberg* bezeichnet dieselbe meist als einen Zufall. *Külbs* hält die Abgrenzung gegen Aneurysmen des Arcus ascendens aortae für unmöglich.

Hier möchte ich über einen Fall von Aneurysma des Stammes der Pulmonalis berichten, den wir über 4 Monate beobachten konnten und der zur Sektion kam.

Anamnese. Vater an Pneumonie, Mutter an Schlaganfall gestorben. Eine Schwester starb 19jährig an Lungentuberkulose. Mann 67jährig an Herzschlag gestorben. Ein Sohn starb 42jährig ebenfalls an Herzkrankheit.

Als Kind hatte Patientin Masern, mit 13 Jahren überstand sie eine Brustfellentzündung. Sonst war sie stets gesund.

Seit der Menopause (mit 54 Jahren) klagt Patientin über zunehmende Dyspnoe, anfänglich nur nach Anstrengungen, seit 3 Jahren besteht auch in Ruhelage Atemnot und erreicht oft einen qualvollen Grad. Weder asthmatische Anfälle, noch in den Arm ausstrahlende Brustschmerzen. Seit etwa 5 Jahren zunehmende Blaufärbung des Gesichts, besonders der Lippen. Patientin hat oft leichte Katarrhe mit spärlichem Auswurf, welcher stets frei von blutigen Beimengungen war. Im April 1930 trat die Patientin wegen ihrer qualvollen Dyspnoe in das Claraspital Basel ein.

Der Krankengeschichte des Claraspitals, für deren freundliche Überlassung wir Herrn Dr. *Wehrle* bestens danken, entnehmen wir folgende, für das Verständnis des Falles wichtige Angaben:

Starke Dyspnoe sowie hochgradige Cyanose des Gesichts, insbesondere der Schleimhäute. Stimme etwas heiser. Leichte diffuse Struma, daneben am Hals

eine circumscripte, weiche Vorwölbung, die mit der Schilddrüse nicht in Zusammenhang zu stehen scheint.

Lungen: Tiefstand der fast unverschieblichen Grenzen, Vesiculäratmen mit vereinzelten mittelblasigen, feuchten Rasselgeräuschen.

Herz: Grenzen 2 Querfinger nach rechts verbreitert, links in Mamillarlinie, Töne rein, 2. Pulmonalton = 2. Aortenton. Aktion regelmäßig.

Leichte Druckempfindlichkeit im Epigastrium. Leberrand nicht tastbar.

Knöchelödeme mäßigen Grades.

Bei der Thoraxdurchleuchtung zeigt sich oberhalb des Herzschattens beiderseits, aber besonders rechts ein das Sternum überragender, rundlicher Schatten, der keine Pulsation aufwies. Herzsilhouette leicht vergrößert. Lungen o. B. Aus dem Durchleuchtungsbefund, der hier in extenso angegeben ist, wurde auf eine intrathorakale Struma geschlossen. Ferner wurde noch eine Myodegeneratio cordis und eine Niereninsuffizienz angenommen.

Nach Austritt aus dem Claraspital fühlte sich Patientin fast 1 Jahr lang gebessert. Seit dem August 1931 verschlimmerte sich die Atemnot wieder, abends traten Knöchelödeme auf und Patientin fühlte sich häufig schwindlig. Am 5. 10. 31 trat sie auf die medizinische Universitätsklinik Basel ein.

Aus dem Status. 71jährige, mittelgroße Frau von kräftigem Bau und pyknischem Habitus. Guter Ernährungszustand. Für das hohe Alter auffallend gut konserviertes Aussehen. Patientin ist hochgradig dyspnoisch.

Das Gesicht ist durch die starke Cyanose graubraun verfärbt. Auf der Mitte der Unterlippe sitzt ein bohnengroßes Angiom von blauschwarzer Farbe. Starke Ektasie und dunkle Verfärbung der kleinen Hautvenen im Gesicht.

Die rechte Pupille ist verengt und entrundet und reagiert träge, während die linke Pupille prompt auf Licht und Konvergenz anspricht.

Der Hals ist etwas gebläht, die Jugularvenen treten stark hervor, pulsieren jedoch nicht. Leicht vergrößerte, diffuse Struma ohne Stridor inspiratorius.

Die Wirbelsäule zeigt eine leichte Alterskyphose.

Der *Thorax* ist starr und faßförmig. Die Atembewegungen sind symmetrisch, jedoch stark forciert mit Inanspruchnahme sämtlicher Hilfsmuskeln. Die Atemfrequenz schwankt zwischen 30 und 40 pro Minute. Die linke Supraclaviculargrube sowie die ersten drei Intercostalräume links werden inspiratorisch etwas stärker eingezogen. Das rechte Spitzenfeld ist zudem leicht verschmälert. Beiderseits Tiefstand des Zwerchfells auf Höhe des 12. Brustwirbels. Die respiratorische Verschieblichkeit der Grenzen beträgt bloß 2 cm. Über der ganzen Lunge ist tiefer Schachtelton. Das Atemgeräusch ist vesiculär, mit verlängertem und verschärftem Exspirium. In den abhängigen Partien finden sich zahlreiche trockene Rasselgeräusche sowie Giemen. Im Gebiet des linken Oberlappens ist das Atemgeräusch leicht abgeschwächt. Der Auswurf ist spärlich, zähschleimig, enthält wenig Herzfehlerzellen, keine Asthmabestandteile.

Herz: Relative Dämpfung $1^1/_2$ Querfinger nach rechts, 1 Querfinger nach links verbreitert. Der Herzfigur ist links ein $2^1/_2$ Querfinger breites, relativ gedämpftes Band aufgesetzt, das sich bis in die Höhe des 2. linken Intercostalraumes erstreckt. Die absolute Dämpfung ist nach rechts und links je um 2 Querfinger verbreitert. Der Spitzenstoß ist hebend und flächenhaft und reicht im 5. Intercostalraum bis in die Mamillarlinie. Die Herztöne sind mittellaut. Leises systolisches Geräusch über der Herzspitze und über der Mitralis. Der zweite Ton ist unrein und über der Pulmonalklappe leicht verstärkt. Der Puls ist regelmäßig, etwas gespannt, mit großer Amplitude. Die Arteria radialis ist nicht geschlängelt. Der Blutdruck beträgt auskultatorisch in der Systole 190, in der Diastole 115 mm Hg. Pulsfrequenz schwankt zwischen 70 und 90 pro Minute.

Das Abdomen ist leicht aufgetrieben und tympanitisch, ohne nachweisbaren Erguß. Die Leber überragt den unteren Rippenrand nicht. Keine Vergrößerung der Milz.

Knöchelödeme mäßigen Grades sowie Venektasien an den Beinen. Keine Trommelschlägelfinger. Die Reflexe sind normal.

Der Urin enthält eine Spur Eiweiß. Die Reaktion auf Zucker, Diazo, Urobilin und Urobilinogen ist negativ. Im Sediment finden sich wenige Leukocyten und Plattenepithelien nebst viel Detritus.

Blutbild. 108% Hämoglobin, 5,5 Millionen Rote, 4500 Weiße, davon 66% Segmentkernige, 1% Eosinophile, 29% Lymphocyten, 4% Monocyten.

Die Blutsenkung beträgt 5 mm nach einer, 15 mm nach zwei, 61 mm nach 24 Stunden.

Wa.R. war sowohl bei der Prüfung durch das bakteriologische Laboratorium unserer Klinik, wie auch in der Kontrolle durch das hygienische Institut negativ.

Aus dem Verlauf. 11. 11. Unter Bettruhe und Infus Digitalis werden die Knöchelödeme geringer, der Puls ist dauernd regelmäßig und gut gefüllt. Die Dyspnoe und Cyanose bleiben jedoch unbeeinflußt.

20. 11. Auch Strophantin zeigt keinen Einfluß auf Dyspnoe und Cyanose. Sauerstoffinhalationen bringen ebenfalls keine Erleichterung. Der kräftige Puls steht in Kontrast zur starken Atemnot und Blausucht.

5. 12. Leichte Zunahme der Ödeme. Patientin hat nachts oft Angstzustände mit verstärkter Atemnot.

6. 1. 32. Leichte Besserung der Dyspnoe bei gleichbleibender Cyanose. Patientin konnte vorübergehend bis 1 Stunde im Lehnstuhl aufsitzen. Im Anschluß an das erste Bad wieder Verschlimmerung des Zustandes.

20. 1. Die Dyspnoe nimmt wieder zu. Pulsfrequenz seit einigen Tagen von 80 auf 100 gestiegen. Der periphere Puls bleibt jedoch dauernd gut gefüllt. Zeitweise tritt über der Incisura jugularis eine weiche, circumscripte, etwa pflaumengroße Vorwölbung auf. Wahrscheinlich handelt es sich hierbei um stark gestaute Halsvenen. Patientin ist etwas heiser und klagt über Engigkeit im Hals. Die Laryngoskopie ergibt jedoch außer leichten Schleimauflagerungen einen völlig normalen Befund, weder Larynxödem noch Recurrensparese. Die qualvolle, konstante Atemnot wird einzig durch Morphium erleichtert.

3. 2. Zunahme der Ödeme. Der Urin ist hochgestellt und enthält bis zu $3^0/_{00}$ Eiweiß.

20. 2. Trotz Salyrganinjektionen nehmen die Ödeme langsam zu, auch die Dyspnoe und Cyanose werden stärker. Sämtliche versuchte Cardiaca blieben bis jetzt wirkungslos. Die inspiratorischen Einziehungen über dem linken Oberlappen sind tiefer geworden und auch das Atemgeräusch ist daselbst stärker abgeschwächt.

26. 2. Der Zustand verschlimmert sich akut, Patientin sieht ganz blau aus und leidet unter stärkster Atemnot. Die Pulsfrequenz steigt plötzlich von 100 auf 120, der periphere Puls ist erstmals schlecht gefüllt.

28. 2. Die Herztätigkeit erlahmt rasch. Der Puls ist sehr frequent und kaum fühlbar, die Herztöne werden leiser. Patientin kann nur noch mit Mühe Luft schnappen. Exitus unter zunehmender Benommenheit.

Röntgenbefunde. 12. 11. 31. Bei der Thoraxdurchleuchtung fand sich überraschenderweise eine pulsierende, starke Vorwölbung in der Gegend des Pulmonalisbogens. Bei der Drehung der Patientin nach links flacht sich diese Vorbuchtung etwas ab. Die Lungenfelder sind hell. Der rechte Hilus ist stark vergrößert, pulsiert jedoch nicht. Zwerchfell tiefstehend, wenig verschieblich.

Thoraxaufnahme vom 12. 11. (Abb. 1). Breiter, faßförmiger Thorax mit weiten Intercostalräumen. Die Spitzen sowie die oberen Lungenfelder sind auffallend hell, während die unteren Lungenpartien leicht diffus verschattet sind. Das rechte Zwerchfell steht 1 cm tiefer. Der rechte Hilus ist stark vergrößert,

links ist der Hilus nicht sichtbar. Der Herzschatten ist besonders nach rechts, weniger nach links verbreitert.

Herzmaße: Medianabstand rechts 6, links 10 cm. Längsdurchmesser 15,5 cm.

Unterhalb des Aortenknopfes ist ein 3 cm vorspringender, etwas unscharf begrenzter Schatten, der nach oben bogenförmig abschließt und senkrecht gegen den linken Ventrikel zu abfällt.

Eine weitere Aufnahme nach 5 Wochen (18. 12.) zeigt diesen Schatten in gleicher Größe, nur die unteren Lungenpartien sind etwas stärker verschattet.

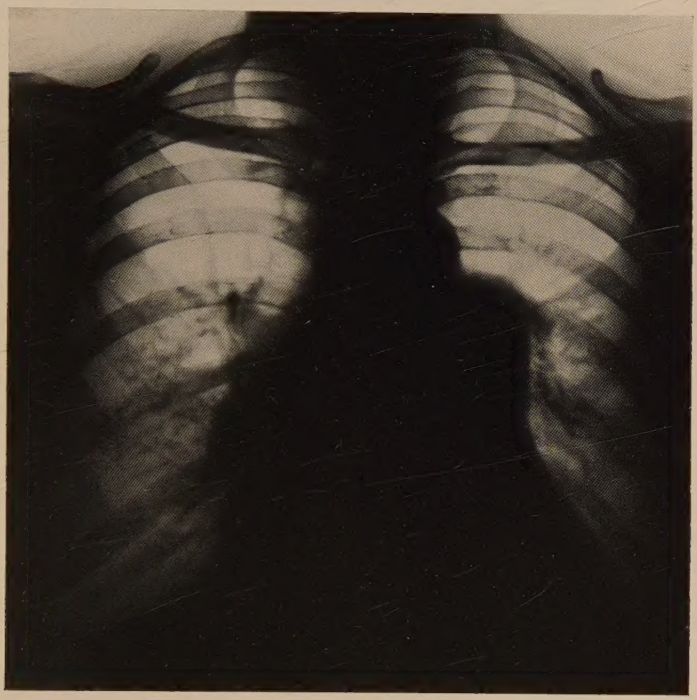

Abb. 1. Thoraxaufnahme vom 12. 11. 31. Starke Vorbuchtung des Pulmonalisbogens. Vergrößerter Stauungshilus rechts.

Auch die 1 Monat später vorgenommene Aufnahme (18. 1.) zeigt keine meßbare Vergrößerung dieses vorspringenden Schattens; auch keine Infiltration in das umgebende Lungengewebe ist zu konstatieren. Die Herzgrenze hat sich auf diesem Bilde 1 cm nach rechts verbreitert.

Auf der Aufnahme im ersten schrägen Durchmesser vom 19. 11. ist die Partie unterhalb des Aortenknopfes leicht bogenförmig vorgewölbt. Das hintere Mediastinum ist nur in seinem oberen Teile frei, die untere Partie wird durch den vergrößerten rechten Ventrikel verschattet.

Aus den Thoraxdiagrammen der schrägen sowie der ventrodorsalen Aufnahme auf Höhe des 4. Brustwirbels läßt sich der fragliche Schatten vor der Aorta descendens und etwas links davon lokalisieren.

Bei einer zweiten Durchleuchtung vom 19. 1. 32 konnte wiederum eine mit dem linken Ventrikel synchrone Pulsation des vorspringenden Schattens festgestellt

werden, doch war nicht zu unterscheiden, ob es sich um eigene oder fortgeleitete Pulsation handelte.

Der Röntgenbefund legte uns zunächst die Annahme eines Aneurysmas der Pulmonalarterie nahe, doch wagten wir wegen der Seltenheit dieser Erkrankung, sowie wegen des undeutlichen klinischen Befundes diese Diagnose nicht zu stellen. Daher hielten wir den stark vorspringenden zweiten Bogen für einen Stauungshilus oder ein beginnendes Bronchialcarcinom. Da der Schatten bei späterer Röntgenbeobachtung weder an Größe zunahm noch in die Umgebung infiltrierend einwuchs, kamen wir von der anfänglichen Vermutung eines Bronchialcarcinoms ab und dachten eher an einen benignen Tumor, wofür auch die niedrige Blutsenkung sprach. Von gutartigen Tumoren und tumorartigen Bildungen dieser Gegend kommen vor allem tuberkulöse Lymphdrüsenpakete, ferner die seltenen Thymustumoren, Dermoidcysten, Echinokokken sowie in die Tiefe versprengte, intrathorakale Strumaknoten in Betracht. Wir dachten am ehesten an letztere Möglichkeit. Zur Diagnose eines Tumors verleiteten uns hauptsächlich die allmählich tiefer werdenden inspiratorischen Einziehungen über dem linken Oberlappen sowie die fortschreitende Abnahme des Atemgeräusches daselbst, die auf eine zunehmende Stenose des Bronchus des linken Oberlappens hindeuteten. Die hochgradige, durch Cardiaca völlig unbeeinflußbare Cyanose und Dyspnoe dachten wir uns hierbei durch Druck des Tumors auf die Lungengefäße verursacht. Die Pulsation des Tumors wurde dabei als eine fortgeleitete aufgefaßt.

Die klinische Diagnose lautete schließlich: Myodegeneratio und Dilatatio cordis, Mediastinaltumor, den Bronchus zum linken Oberlappen komprimierend.

Auszug aus dem Sektionsprotokoll der pathologischen Anstalt (S.-Nr. 178/32). Leiche einer älteren Frau von mittlerem Ernährungszustand, grauer Hautfarbe. Die sichtbaren Schleimhäute livid verfärbt. Die Pupillen sind ungleich weit, rund, rechts eng, links etwas weiter. In der Haut des Halses und der Brust zahlreiche braune Blutflecken. Die Beine zeigen wassersüchtige Anschwellungen, besonders der linke Unterschenkel. Das subcutane Fettgewebe des Bauches ist in reichlicher Schicht hellgelb vorhanden, es ist etwas wassersüchtig. Die Brustdrüsen sind kräftig entwickelt. Das große Netz ist leicht verwachsen. Die Leber überragt den Rippenbogen in der Mamillarlinie um Querfingerbreite. Die Milz ist ziemlich derb. Das Zwerchfell steht rechts im 4. Intercostalraum, links an der 5. Rippe. In den Pleurahöhlen etwas hereingeflossenes Blut. Die Lungen sind stark gebläht. Im vorderen Mediastinum läßt sich ein Tumor zunächst nicht feststellen. Thymus lediglich als Fettkörper vorhanden. Im Herzbeutel findet sich flüssiges und geronnenes Blut sowie Fibrin (150 ccm Blut).

Herz: An der Grenze zwischen Pulmonalis und linker Kammer findet sich eine blutunterlaufene und zum Teil etwas eingerissene Stelle. Die Arteria pulmonalis ist mächtig dilatiert und außen hochgradig gerötet. In der Pulmonalis zahlreiche Cruorgerinnsel und flüssiges Blut. Das rechte Herz ist stark erweitert, die Tricuspidalis zeigt im ganzen schlanke Sehnenfäden, etwas weißlich verdickten Schließungsrand, die Pulmonalklappen sind zart. Die Mitralis ist vollkommen zart, die Sehnenfäden schlank. Die ganze Pulmonalwand links diffus durchblutet, dagegen nirgends

durchbrochen. Im Situs wird zunächst die Pulmonalis wie gewöhnlich aufgeschnitten, dabei sieht man in der Tiefe, unmittelbar im Bereich der Verzweigungsstellen der beiden Hauptäste eine thrombusartige, flache Auflagerung der Pulmonalwand, welche mit der Pinzette nicht abzuheben ist. Nach dem weiteren Aufschneiden der Gefäße findet sich in der stark erweiterten, aneurysmatisch ausgebuchteten Pulmonalis, an der Hinterwand ein 10 cm langer, im Maximum 3 cm breiter, klaffender Riß mit unregelmäßigen, zackigen Rändern, die Enden des Risses laufen

Abb. 2. Situsbild des Herzens und der großen Gefäße. Rechtes Herz und die erweiterte Lungenschlagader eröffnet. Großer querer Riß im oberen Teil des Aneurysmas.

ziemlich stark zugespitzt aus, an einer Stelle findet sich ein etwas tiefer nach abwärts reichender, kleinerer Einriß. Der Umfang der Pulmonalis beträgt über dem Klappenansatz 9,5 cm, das Aneurysma selbst mißt in seiner Größencircumferenz 15 cm (Abb. 2). Die Innenfläche der sackartig erweiterten Pulmonalis zeigt einen matten, etwas samtartigen Überzug, wobei neben glasigen und porzellanartig weißen, fleckigen Erhabenheiten auch gelbliche Polster zu finden sind. Da und dort sind auch faltenförmige, längsgestellte und runzelige Partien, allenthalben ist die Gefäßwand mächtig verdünnt, an mehreren Stellen finden sich noch weitere, schlitzförmige Einrisse, im ganzen deren drei. Auch die weiteren Verzweigungsstellen der Pulmonaläste, die gegen die Lungen zu eröffnet werden, zeigen gelbliche Polster

und manchmal etwas matten Überzug, dagegen keine weiteren Einrisse. Die Pulmonalklappen sind ganz zart, dagegen ist unmittelbar über den Klappen die Pulmonalis bereits weit und auffallend dünn. Die Aortenklappen werden nicht aufgeschnitten, sondern nur unter der Pulmonalis sondiert, dabei ergibt sich, daß sie zart sind, guten Schluß zeigen und nur an wenigen Stellen etwas verkalkt sind. Die Aorta selbst ist an der Abgangsstelle im ganzen zart, kaum erweitert, die Gefäßwand zart. Im Bogen zeigt die Aorta deutliche Polsterbildungen, da und dort auch einige Fältelungen, dagegen keine diffusen Erweiterungen. Der Herzmuskel ist besonders rechts mächtig verdickt, der rechte Ventrikel fast 1 cm dick und leicht fettdurchwachsen, er ist im ganzen stark dilatiert. Der rechte Vorhof ist ebenfalls weit, im Herzohr findet sich viel Speckhaut. Die linke Kammer ist leicht verdickt, im ganzen schlaff, das Gewebe brüchig. Der Herzmuskel ist graubraunrot, ziemlich stark trüb. Das hintere Kranzgefäß ist ziemlich weit, zeigt stark sklerotische und verdickte, zum Teil gelblich und weißlich gepolsterte Innenfläche, dagegen ist es nirgends verschlossen.

Halsorgane: Zungengrund o. B., mit mäßigen Follikeln. Tonsillen atrophisch, mit bindegewebigen Narben und Septen. Speiseröhre etwas gestaut, livid verfärbt, im ganzen aber zart und ohne Verdickungen. An der Hinterfläche des Oesophagus sind in den unteren Bezirken Blutungen, welche mit der Rißstelle der Pulmonalis zusammenhängen, nirgends aber ist Blut eingedrungen. Der Kehlkopf zeigt im ganzen zarte Schleimhaut, die Luftröhre ist nur wenig gerötet. In den Bronchien findet sich ein zäher Schleim, welcher sich mit dem Wasserstrahl leicht entfernen läßt. Auf der rechten Seite im Unterlappen ist an einer Stelle die Schleimhaut unterblutet. Die Hilus- und Bifurkationslymphdrüsen sind anthrakotisch und klein.

Die Lungen werden vorläufig nicht sezeiert, sie sind stark gebläht, die Pleura überall vollkommen spiegelnd. In den feineren Bronchien ebenfalls der bereits erwähnte, zähe Schleim. Die paravertebralen Lungenpartien, soweit in der Umgebung der Bronchien zu beurteilen, sind saftreich etwas anthrakotisch und durchwegs stark gebläht.

Die Schilddrüse ist vergrößert, auf beiden Seiten von ziemlich festen Knoten durchsetzt.

Die Milz ist etwas vergrößert, glatt, von dunkelroter Farbe, auf der Schnittfläche die Trabekel deutlich zu sehen, die Pulpa kaum abstreifbar, die Follikel eben zu erkennen.

In der Gallenblase finden sich grünlich verfärbte, deutlich facettierte Steine. Die Gallenblase enthält eine dunkelbräunliche Galle und zeigt gallig imbibierte, aber vollkommen zarte Schleimhaut.

Die Leber ist leicht vergrößert, die Oberfläche dunkelbraunrot, glatt, auf der Schnittfläche das Gewebe stark gestaut, die Zeichnung unregelmäßig. Da und dort finden sich einige dunkelrote, fleckige Bezirke. Histologisch zeigt sich eine schwerste chronische Stauung mit Atrophie und Umbau, sowie herdförmige Verfettung mäßigen Grades. Keine entzündlichen Infiltrate.

Die Nieren gut mittelgroß, die Oberfläche feinhöckerig, von dunkelroter Farbe. Rinde und Mark gleichmäßig leicht verschmälert. Hilusfettgewebe reichlich vorhanden. Nierenbeckenschleimhaut zart. Nierenbecken nicht erweitert. Mikroskopisch findet sich eine mäßige Sklerose der Arterien mittleren Kalibers, vereinzelte Narbenherde von Glomeruli, besonders in der äußersten Rinde, keine Arteriolosklerose, keine Entzündung.

Die Schleimhaut des Magens sowie des Dünn- und Dickdarms sind rötlich verfärbt. Kleines Myom im Magen sowie ein Fibromyom des Dünndarms.

Die *Sektionsdiagnose* lautete: Aneurysma der Arteria pulmonalis mit 10 cm langem und 3 cm breitem Spontanriß in der Höhe der Teilungsstelle, davon ausgehende intramurale Blutung und Perforation in den

Herzbeutel (Hämatoperikard 150 ccm Blut). Hochgradige Hypertrophie des rechten Ventrikels, starke Dilatation des rechten Vorhofs. Starkes Emphysem der Lunge mit sekundärer Sklerose der großen und mittleren Lungengefäße. Chronische Stauung von Leber, Nieren und Milz. Stauungskatarrh des Magen-Darmkanals. Kropfknoten der Schilddrüse. Cholelithiasis. Serosatumor des Dünndarms. Multiple intramurale und submuköse und subseröse Myome des Uterus. Cystischer Polyp der Cervix.



Abb. 3. Mikroskopischer Schnitt aus der Gegend des Randes der Rupturstelle. a Verdickte longitudinale Schicht der Media mit aufgelagerter Intima; b Rupturstelle der äußeren Ringmuskelschicht der Media; c thrombotische Auflagerung an der Stelle der fehlenden longitudinalen Schicht; d Rißstelle zwischen dem Thrombus und den inneren Gefäßschichten; e dachförmige Überlagerung des Aneurysma dissecans durch die abgehobene longitudinale Schicht.

Der Beschreibung der mikroskopischen Schnitte durch die Pulmonalgefäße schicke ich kurz den histologischen Aufbau der normalen und sklerotisch veränderten Pulmonalis voraus, wie er aus den Arbeiten von *Ehlers* und *Thorost* hervorgeht.

Bei der normalen Pulmonalis ist die dünne Intima durch die Membrana elastica interna von der Media abgegrenzt. Die Media selbst zerfällt in eine innere longitudinale Schicht mit feinen, der Gefäßachse parallel gerichteten elastischen Fasern, und in eine äußere, grobfaserige Ringmuskelschicht, auf die die Adventitia folgt. Die Atheromatose setzt sich besonders in der longitudinalen Schicht fest, die dadurch verbreitert und aufgesplittert wird und dann wie eine bindegewebs- und elasticareiche, verdickte Intimaschicht aussieht. Gegen die Ringmuskelschicht sind diese Stellen durch eine starke elastische Lamelle abgegrenzt.

Die mikroskopischen Präparate unseres Falles zeigen folgendes:

Pulmonalis mit atheromatösem Herd (H.-E.). An den unverändert aussehenden Stellen ist die Intima zart, ohne nennenswerte Vordickung. Die longitudinale Schicht ist leicht verbreitert und etwas aufgelockert. Im Bereich des atheromatösen Herdes ist diese Schicht stark verdickt, die Kerne sind durch strukturlose Massen auseinandergedrängt. Die Ringmuskelschicht ist überall gleich dick und zeigt zahlreiche parallele, spindelige Kerne. In dieser Schicht sind zahlreiche übercapillargroße Gefäße ohne pathologische Anhäufung von Zellen in ihrer Umgebung. Die Adventitia zeigt stellenweise starke Blutextravasate, wodurch sie stellenweise von der Media abgehoben wird. Die Gefäße der Adventitia sind zart und ohne Rundzelleninfiltration.

van Gieson: In der longitudinalen Schicht spärliche, feine Bindegewebsfasern, die im Gebiet des atheromatösen Herdes fast vollkommen fehlen. In der Ringmuskelschicht überwiegen die Muskelfasern gegenüber Bindegewebselementen.

Elastinfärbung: Auf die dünne Intima folgt eine zarte Membrana elastica interna. Die longitudinale Schicht zeigt zahlreiche, hier senkrecht getroffene, feine, elastische Fasern. Die Ringmuskelschicht besteht aus einem Flechtwerk gröberer, längsgetroffener Fasern. Im Gebiet des Atheroms ist die longitudinale Schicht stark verbreitert, die feinen elastischen Fasern sind aufgesplittert. Die verdickte longitudinale Schicht erweckt den Eindruck einer Intimaverdickung mit zahlreichen elastischen Fasern. Diese Stelle ist gegen die Ringmuskelschicht durch eine scharfe elastische Lamelle abgegrenzt.

Rand der Rupturstellen (Abb. 3). H.-E.: Intima und longitudinale Schicht leicht verdickt. In der Nähe der Rupturstelle fehlen diese beiden Schichten vollkommen, und der Defekt ist durch einen in Organisation begriffenen Thrombus überdeckt, über welchen das Endothel hinweggewuchert ist. Am Übergang zwischen dem Thrombus und den oben erwähnten beiden Schichten klafft ein Spalt, durch welchen sich das Blut nach Art eines Aneurysma dissecans schräg zwischen die longitudinale und Ringmuskelschicht hineinzwängt. Die Ringmuskelschicht bricht plötzlich ab und fehlt bis auf wenige Gewebsreste eine Strecke weit. Diese Lücke in der Ringmuskelschicht wird von der vom Blut abgehobenen longitudinalen Schicht wie von einem Deckel überlagert. Die Adventitia ist durch große Blutextravasate von der Media abgehoben und aufgelockert, wird jedoch nirgends von der Blutung durchbrochen.

Elastinfärbung: Die longitudinale Schicht ist in der Nähe der Ruptur aufgesplittert und verdickt und fehlt im Bereich des Thrombus vollkommen. Gegen die Ringmuskelschicht Abgrenzung durch scharfe elastische Lamelle. Die Fasern der Ringmuskelschicht brechen an der Rupturstelle plötzlich ab und sind eingerollt. Nur ganz spärliche Fasern überbrücken den Riß. Die den Spalt überdeckende longitudinale Schicht enthält teilweise auch noch Fasern der benachbarten Ringmuskelschicht.

Rupturstelle. H.-E.: Die verschiedenen Schichten zeigen gleiche Verhältnisse wie am Rand der Ruptur. Der Riß selbst ist hier durch geschichtete Fibrinmassen, vermischt mit Blut und spärlichen Gewebsresten abgedichtet. Starker Bluterguß zwischen Media und Adventitia, letztere nirgends durchbrochen.

Die mittleren Lungengefäße zeigen starke Auflockerung und beetartige Verdickung der inneren Schichten mit Einlagerung strukturloser Massen. Die hier schwach entwickelte longitudinale Schicht ist ebenfalls stark aufgelockert und verdickt und zeigt ein ähnliches Verhalten wie beim atheromatösen Herd des Pulmonalisstammes. Bei Sudanfärbung starke Fettinfiltration der verdickten Gefäßschichten.

Die Lungengefäße dritter Ordnung mit einem Durchmesser von 4 –5 mm nehmen insofern eine Sonderstellung ein, als bei fast sämtlichen Gefäßen eine wandständige Thrombose zu finden ist. Die Thromben nehmen höchstens $^1/_5$—$^1/_3$ des Lumens

ein und sind zum Teil in weitgehender Organisation begriffen. Nirgends ist eine völlige Obliteration durch einen Thrombus zu finden. An der Stelle, wo der Thrombus festhaftet, sind die inneren Gefäßschichten stark lädiert. Der Endothelüberzug zieht über den Thrombus hinweg. Während in den verdickten Partien die longitudinale Schicht stark verbreitert und aufgesplittert ist, ist dieselbe an der Ansatzstelle des Thrombus nur ganz schwach entwickelt und die Intima fehlt daselbst bis auf einen dünnen Belag.

Die kleineren und kleinsten Lungengefäße sowie die Lungenvenen sind nicht verändert und zeigen auch im Sudanpräparat keine Fettinfiltration.

Das Lungengewebe ist hochgradig emphysematös verändert. Die Alveolarräume sind zum Teil sehr groß, die Septen stark verdünnt. Zerrissene Alveolarsepten sind an ihren Enden kolbig verdickt und zeigen Einrollung der elastischen Fasern. In den großen Alveolarräumen finden sich spärliche Herzfehlerzellen. Das interstitielle Gewebe zeigt mäßig starke Anthrakose. Die Bronchialschleimhäute zeigen schwache zellige Infiltration mit spärlicher katarrhalischer Desquamation.

Die hier wiedergegebenen, mikroskopischen Befunde decken sich ganz mit dem von *Ehlers* und *Thorost* entworfenen Bild der Pulmonalsklerose.

Nach der pathologisch-anatomischen Klärung des Falles läßt sich hier folgender Mechanismus der Entstehung konstruieren.

Als primäre Ursache kann das hier hochgradig ausgebildete Emphysem angenommen werden. Der dadurch bedingte, erhöhte Widerstand im kleinen Kreislauf hatte eine starke Hypertrophie des rechten Ventrikels zur Folge. Das rechte Herz kompensierte diese Mehrbelastung sehr gut und infolge der lang andauernden Druckerhöhung kam es sekundär zur Sklerose der Pulmonalgefäße. Diese wirkte durch weitere Einengung der Strombahn sowie durch die Thrombosen der mittleren Lungengefäße ebenfalls wieder in blutdruckerhöhendem Sinne. Die starke Atheromatose des Stammes und der großen Gefäße, wobei es nur zu fettiger Degeneration und nicht zu reparativer Verkalkung kam, bewirkte eine Schwächung der Gefäßwand. Diese wurde dann an der Stelle des stärksten Druckes, am Stamm, allmählich ausgebuchtet. Diese Entstehung der Ruptur erklärt mit großer Wahrscheinlichkeit das histologische Bild des Randes der Rupturstelle. An der Übergangsstelle zwischen dem direkt auf der Ringmuskelschicht aufsitzenden Thrombus und der defekten longitudinalen Schicht gelang es dem Blutstrom, sich nach Art eines Aneurysma dissecans zwischen die longitudinale und die Ringmuskelschicht hineinzuwühlen. Dadurch riß die überdehnte Ringmuskelschicht und das Blut drang unter der intakten Adventitia hindurch in den Herzbeutel, wo es den Tod durch Tamponade des Herzbeutels verursachte.

Als Ursachen für die Pulmonalaneurysmen kommen folgende Momente in Betracht.

I. Angeborene Gefäßanomalien.

1. Offener Ductus Botalli als häufigste Ursache. Fälle von *Lissauer*, *Krzyszkovski*, *Hoffmann*, *Kranz*, *Horn*, *Mönch*, *Lexov* u. a.

2. Ungleiche Teilung des Truncus arteriosus communis.
3. Angeborene Enge der kleinen Pulmonaläste.
4. Mißbildungen der Gefäßwand *(Costa)*.

II. Erhöhung des Blutdrucks im kleinen Kreislauf.

1. Klappenfehler. Hier am häufigsten die Mitralstenose. So bei *Dlauhi, Gilewski, Conti*. 3 Klappenfehler bei *Spitzer*.
2. Septumdefekt, Fall *Baumgartner*.
3. Durchbruch von Aortenaneurysmen in Pulmonalis. Fälle von *Scott, Clerc, Sumval, Weinberger*.
4. Behinderung des kleinen Kreislaufes in der Lunge durch Cirrhose, *Emphysem*, Tumoren. Fall 2 von *Storch, Ducach*, sowie auch *Dlauhi* und *Conti*.
5. Stenose der Pulmonalgefäße. 2 Fälle von *Lissauer*.
6. Primäre Pulmonalsklerose.
7. Kompression der Pulmonalis durch Aortenaneurysmen. *Costa*.

III. Krankhafte Veränderungen der Arterienwände.

1. Lues bei *Barth, Garreton, Plenge, Neuburger, Pohl*, Fall 1 von *Storch*.
2. Tuberkulose. Kommt nur bei kleineren Gefäßen in Frage und wird hier nicht in Betracht gezogen.
3. Andere infektiöse Prozesse. Fälle von *Wildhagen, Sherman, Hödlmoser, Therplan*.
4. Altersveränderungen. Fall 2 von *Storch*.
5. Traumen. *Balaban*.

IV. Narbenzug.

Bei der Durchsicht der Fälle fällt auf, daß der größte Teil bei erhöhtem Druck im kleinen Kreislauf auftritt. So besonders bei offenem Ductus Botalli, Mitralstenose und Emphysem. Auch bei der primären Pulmonalsklerose findet sich meist eine Vorbuchtung des Pulmonalisbogens.

Das drucksteigernde Moment genügt meistens nicht allein; es muß noch eine Schädigung der Wand hinzukommen und diese besteht in der Regel in einer sekundären Pulmonalsklerose, die als Folge der Druckerhöhung in den größeren Gefäßen auftritt. Der hier beschriebene Fall zeigt große Ähnlichkeit mit dem Fall 2 von *Storch*. Hier erreichte der Patient ebenfalls ausnahmsweise ein hohes Alter.

Die Komplikation mit Pulmonalsklerose wird bei den Aneurysmen der Lungenschlagader häufig bemerkt. *Henschen*, der bei Männern zwischen 24 und 42 Jahren dieses Zusammentreffen fast immer beobachtete, glaubte, daß diese frühe Arteriosklerose durch Lues verursacht sei. Inzwischen haben sich jedoch die Beobachtungen von primärer und sekundärer Pulmonalsklerose jeden Alters gemehrt, so daß die luische Ätiologie meistens negiert wird oder fraglich erscheint. *Posselt*

fand 10% der Fälle von Pulmonalsklerose mit Aneurysmen kombiniert.

Es bleibt in unserem Fall zu eruieren, ob es sich hier um eine primäre oder sekundäre Pulmonalsklerose handelt. Bei den primären Fällen, wie sie *Rößle*, *Mönckeberg*, *Aust*, *Romberg*, *Wolfram* u. a. beschreiben, findet sich besonders eine zum Teil obliterierende Sklerose der kleinen und kleinsten Lungengefäße bei relativem Freisein der größeren Gefäße. In diesen Fällen fehlte jedes andere ätiologische Moment für eine Druckerhöhung im kleinen Kreislauf. Die sekundäre Sklerose wird von fast allen Autoren als Folge der Druckerhöhung im Lungenkreislauf angenommen. In *Posselts* Zusammenstellung figuriert als Ursache hierfür die Mitralstenose mit 40%, übrige Vitien 10%, offener Ductus Botalli 9%, Emphysem fand sich in rund 7% der Fälle. *Saunée* fand unter 12 Fällen hochgradigen Emphysems 7mal sekundäre Pulmonalsklerose. Kombination mit Emphysem findet sich auch in den Fällen von *Brüning*, *Savini* Fall 2, *Ducach*, *Ruppert* und *Ellenbogen*. Lungenblähung als Ursache der Pulmonalsklerose wird ferner von *Pick*, *Fischer*, *Costa*, *Brenner*, *Ribier* und *Giroux*, sowie von *Arrilaga* angenommen.

Die sekundäre Pulmonalsklerose betrifft hauptsächlich den Stamm der Pulmonalis und die großen Äste, die kleineren Lungengefäße sind meistens frei von Sklerose. Dieser Befund deckt sich ganz mit unserem histologischen Bild.

Eine Thrombose der Pulmonaläste dritter Ordnung findet sich auch im Fall von *Ljungdal*, die dort allerdings obliterierenden Grad erreicht. *Ljungdal* und auch *Möller* nehmen eine embolische Verschleppung der Thromben an, ersterer gibt jedoch die Möglichkeit einer autochthonen Thrombose bei stärkeren sklerotischen Wandveränderungen zu. In unserem Falle ist man berechtigt, eine autochthone Thrombose anzunehmen, da die Gefäßlumina bloß zu einem Drittel bis einem Fünftel verlegt waren und da an der Ansatzstelle der Thromben ein starker Defekt der Gefäßwand bestand.

Eine abweichende Stellung in der Rolle des Emphysems nimmt *Münzer* ein. Er bezeichnet die obliterierende Sklerose der kleinen Gefäße als das Primäre und das wahre, rarefizierende Emphysem entsteht nach ihm sekundär infolge Rückbildung der von der Zirkulation abgeschnittenen Alveolarbezirke. In unserem Falle trifft dieser Mechanismus wegen vollständigen Fehlens obliterierender Sklerose jedoch nicht zu.

Überblicken wir nach der Klarstellung der Diagnose durch die Sektion den Fall noch einmal klinisch. Von Symptomen der Pulmonalaneurysmen werden folgende beschrieben:

1. Vorwölbung oder sichtbare Pulsation des 2. linken Intercostalraumes.
2. Schwirren der aufgelegten Hand daselbst.

3. Dämpfung im 2. und 3. linken Intercostalraum.

4. Verbreiterung des Herzschattens nach rechts.

5. Systolisches Geräusch über der Pulmonalis und am 5. Punkt von sägendem oder sausendem Charakter.

6. Pulsus differens fehlt, ebenso Recurrenslähmung.

7. Venöse Stauung.

8. Vorspringen des Pulmonalisbogens im Röntgenbild.

9. In unserem Falle noch die Stenose des Bronchus zum linken Oberlappen.

In unserem Falle fehlten Punkt 1 und 2, weil das Aneurysma nicht direkt der vorderen Brustwand anlag. Das sägende systolische Geräusch wird teils durch Wirbelbildung im Aneurysma, teils durch den häufig komplizierenden, offenen Ductus Botalli erklärt. In unserem Falle war das Geräusch leise mit Punctum maximum an der Herzspitze und über der Mitralis. Beim Spitalaufenthalt 1930 wurden noch keine Geräusche konstatiert, und es ist in diesem Falle möglich, daß das systolische Geräusch auf eine relative Mitral-, eventuell Tricuspidalinsuffizienz zu beziehen ist. Da dem Pulmonalaneurysma noch emphysematöse Lunge vorgelagert war, muß die Möglichkeit eines dadurch abgeschwächten Geräusches des Aneurysmas jedoch zugegeben werden. Auch in dem Falle von *Kranz* bestand nur ein leises systolisches Geräusch, das wieder zurückging, sonst wurde jedoch in den meisten Fällen ein lautes, sägendes, systolisches Geräusch beobachtet. Die venöse Stauung war hier besonders im Gebiete der Halsvenen deutlich. Endlich, wie bei *Henschens* Fall, wurde auch hier eine circumscripte Anschwellung am Hals beobachtet, die spontan wieder zurückging. In unserem Fall verursachte das Aneurysma durch Druck eine Kompression des Bronchus zum linken Oberlappen. Dieses Symptom findet sich noch nirgends beschrieben und dürfte deswegen wohl selten sein, weil die meisten Pulmonalaneurysmen nach vorn gelagert sind, während wir hier eine Verlagerung in das hintere Mediastinum konstatieren konnten.

Differentialdiagnostisch kommen in Betracht:

1. Tumoren der Hilusgegend. Bei raschem Wachstum denkt man dabei an ein Bronchialcarcinom oder an ein Lymphdrüsensarkom, bei gleichbleibender Größe besonders an ein tuberkulöses Lymphom, sowie an die seltenen, benignen Mediastinaltumoren, wie Dermoidcysten, Echinokokken, versprengte Strumaknoten. Dabei sieht man bei der Röntgendurchleuchtung bloß mitgeteilte Pulsation.

2. Stauungshilus. Hierbei ist die Begrenzung meist unregelmäßig und unscharf. Zudem wird hier oft eine Pulsation der großen Lungengefäße beobachtet.

3. Offener Ductus Botalli. Aßmann beobachtete als häufiges Merkmal hierbei die Vorbuchtung des Pulmonalisbogens.

4. *Perforation eines Aortenaneurysmas* in die Pulmonalarterie.
5. *Narbenzug* benachbarter Lungenteile.
6. *Stauung* im kleinen Kreislauf, besonders bei Mitralstenose.
7. *Primäre Pulmonalsklerose.*
8. *Aneurysma des Arcus ascendens* aortae.

Bei Vorbuchtung des Pulmonalisbogens infolge Stauung im kleinen Kreislauf ist nach *Aßmann* zudem meistens eine Verbreiterung des Hilusschattens zu konstatieren.

Beim Verfolgen des Verlaufs der Krankheit ist besonders der Beginn mit der starken Dyspnoe bei Fehlen von Ödemen zu erwähnen. Die Cyanose trat in diesem Falle erst später auf. Dieser Verlauf spricht für die primäre Rolle des Emphysems, während die sich aufpfropfende sekundäre Pulmonalsklerose, in Verbindung mit dem Schwund der Alveolen, die spätere starke Cyanose verursacht. Bei der primären Pulmonalsklerose liegen die Verhältnisse gerade umgekehrt. Dort ist eine starke Cyanose bei fehlender Dyspnoe charakteristisch.

1930 war eine leichte Dekompensation des Herzens aufgetreten, die die Dyspnoe noch verstärkte. Aus dem Durchleuchtungsbefund der betreffenden Krankengeschichte ist jedoch nicht klar zu ersehen, ob damals schon eine Vorbuchtung der Pulmonalis konstatiert wurde. Eine Röntgenaufnahme liegt leider nicht vor.

Das refraktäre Verhalten der Dyspnoe und Cyanose auf sämtliche Cardiaca während unserer ganzen Beobachtungszeit sowie der bis fast zuletzt gut gefüllte, regelmßäige Puls bei geringen Ödemen sprachen gegen eine stärkere Insuffizienz des Herzens. Dieses Verhalten wurde öfters bei den Pulmonalaneurysmen und besonders bei der Pulmonalsklerose beobachtet. Als Anpassungserscheinung bei der Pulmonalsklerose wurde meistens eine Hyperglobulie mit erhöhtem Hämoglobingehalt konstatiert, was auch bei unserem Falle in schwachem Maße zutrifft. Bei *Mobitz* und *Mönckeberg* fand sich, wie in unserem Falle, auch eine starke braune Pigmentation des Gesichts.

Die akute Verschlimmerung der Herztätigkeit 2 Tage vor dem Exitus hängt sehr wahrscheinlich mit dem Riß in der Pulmonalis zusammen. Das Blut drang dann unter der Adventitia langsam in den Herzbeutel vor, wo es durch Tamponade die Zirkulation erdrosselte, wobei merkwürdigerweise im Perikard bloß 150 ccm Blut gefunden wurden.

Zusammenfassung.

Es wird ein Fall von Aneurysma des Stammes der Pulmonalarterie bei einer 71jährigen Frau klinisch und pathologisch beschrieben. Der Tod erfolgte infolge Ruptur des Aneurysmas mit Hämatoperikard. Als neues Symptom wird in diesem Falle eine stenosierende Kompression des Bronchus zum linken Oberlappen durch das Aneurysma erstmals

beschrieben. Ätiologisch kommt ein hochgradiges Lungenemphysem mit sekundärer Pulmonalsklerose in Betracht. Die Diagnose intra vitam ist möglich, wenn man bei pulsierender Vorbuchtung des Pulmonalisbogens im Röntgenbild an das seltene Vorkommen des Aneurysmas dieses Gefäßgebietes denkt.

Literaturverzeichnis.

Achard: Bull. méd. **1930 I.** Ref. Kongreßzbl. inn. Med. **59**, 159 (1931). — *Arrillaga:* Arch. Mal. Cœur. **6**, 518. — *Alessandri:* Riv. Clin. med. **29**, No 11 (1928). *Aßmann:* Rt. Diagnose innerer Krankheiten, S. 562. — *Aust:* Münch. med. Wschr. **1892**, 689. — *Bacon:* Ref. Zbl. Path. **40**, 308 (1925). — *Balaban:* Rt. Praxis, Bd 1, S. 454. 1929. — *Barth:* Frankf. Z. Path. **5**, 139. — *Baumgartner:* Ref. Kongreßzbl. inn. Med. **55**, 90 (1930). - *Benedetti:* Ref. Z. Kreislaufforsch. **1928**, 58. — *Boldero:* Ref. Kongreßzbl. inn. Med. **41**, 384 (1926). — *Bordet:* Ref. Z. Kreislaufforsch. **1930**, 521. - *Bredt:* Virchows Arch. **284**, 126. — *Brenner:* Ref. Z. Kreislaufforsch. **1931**, 526. — *Brünning:* Beitr. path. Anat. **30**, 457 (1901). — *Conti:* Zbl. Herzkrkh. **1923**, 194. — *Costa:* Ref. Zbl. Path. **52**, 8 (1931). — *Dietlen:* Herz und Gefäße im Röntgenbild, 1923. - *Dlauhy:* Zit. bei *Posselt,* Erg. Path. **13**, 497 (1909). — *Ducach:* Z. klin. Med. **108**, 313 (1928). — *Ehlers:* Virchows Arch. **178**, 427 (1904). *Ellbogen:* Zit. bei *Posselt,* Erg. Path. **13**, 396 (1909). — *Eppinger* u. *Wagner:* Wien. Arch. klin. Med. **1920**, 88. — *Fischer:* Zit. bei *Posselt,* Erg. Path. **13**, 450 (1909). *Fischer, B.:* Virchows Arch. **172**, 517. — *Garreton:* Z. Krankheitsforsch. **1929**, 57. — *Gilewski:* Wien. med. Wschr. **1868**, Nr 33. — *Groedel:* Dtsch. Arch. klin. Med. **103**, 413 (1911). — *Hart:* Berl. klin. Wschr. **1916**, 304. — *Hattigan:* Ref. Kongreßzbl. inn. Med. **50**, 656 (1928). — *Helie:* Zit. bei *Posselt,* Erg. Path. **13**, 392 (1909). — *Henschen:* Slg klin. Vortr. Leipzig **1908**, 422. — *Hödlmoser:* Zit. bei *Posselt,* Erg. Path. **13**, 408 (1909). — *Hoffmann:* Diagnostik und Therapie der Krankheiten des Herzens und der Gefäße, S. 342. — *Horn:* Z. Kreislaufforsch. **1929**, H. 9. — *Krzyszkowski:* Wien. klin. Wschr. **1902**, 92. — *Kranz:* Klin. Wschr. **3**, 32 (1924). — *Külbs:* Im Handbuch der inneren Medizin *(Staehelin-Morrow). Kunstschick:* Z. Kreislaufforsch. **1931**, 183. — *Lang:* Dtsch. Arch. klin. Med. **143**, 359. — *Laubry:* Ref. Kongreßzbl. inn. Med. **47**, 550 (1927). — *Lenoble:* Ref. Kongreßzbl. inn. Med. **47**, 141 (1927). — *Lexow:* Z. Krankheitsforsch. **1931**, H. 13. — *Liebig:* Z. Krankheitsforsch. **1926**, 45. — *Lissauer:* Virchows Arch. **180**, 462. - *Ljungdal:* Dtsch. Arch. klin. Med. **160**, 1. — *Matthes:* Differentialdiagnose innerer Krankheiten, S. 158. — *Mattirole:* Z. Herzkrkh. **1922**, 215. — *Mobitz:* Dtsch. Arch. klin. Med. **103**. — *Moench:* Ref. Zbl. Path. **35**, 189 (1924). — *Möller:* Beitr. path. Anat. **71**, 27 (1923). — *Mönckeberg:* Zit. bei *Posselt,* Erg. Path. **13** (1909). — *Münzer:* Wien. Arch. klin. Med. **1921**, 10. — *Neuburger:* Dtsch. med. Wschr. **1930**, 8—21. *Pick:* Zit. bei *Posselt,* Erg. Path. **13**, 459 (1909). — *Plenge:* Virchows Arch. **275** (1930). — *Poinso:* Ref. Zbl. Radiol. **3**, 326 (1927). — *Posselt:* Erg. Path. **13**, 298 (1909); Slg klin. Vortr. **1908**; Münch. med. Wschr. **1908**, 1625; Wien. Arch. klin. Med. **1925**, 357. — *Ribier:* Zbl. Herzkrkh. **1923**. — *Romberg:* Dtsch. Arch. klin. Med. **1891**, 197; Krankheiten des Herzens und der Gefäße, S. 652. — *Rosenfeld: Senator*-Festschrift. Ref. Fortschr. Radiol. **8**, 290. — *Saunée:* Zit. bei *Posselt,* Erg. Path. **13**, 456 (1909). — *Savini:* Zbl. Herzkrkh. **1915**, 149. — *Schläpferer:* Ref. Kongreßzbl. inn. Med. **43**, 743 (1926). — *Schrötter:* Im Handbuch der speziellen Pathologie und Therapie von *Nothnagel,* 1894. — *Schumacher:* Inaug.-Diss. 1912. *Scott:* Ref. Zbl. Path. **35**, 189 (1924). — *Sherman:* Ref. Kongreßzbl. inn. Med. **45**, 776 (1927). — *Spitzer:* Fortschr. Röntgenk. **36**, 1236 (1927). — *Starck:* Zit. bei *Posselt,* Erg. Path. **13**, 451 (1909). — *Steinberg:* Beitr. path. Anat. **82**, 443 (1929).

Storch: Inaug.-Diss. Breslau 1899. — *Therplan:* Med. Klin. **20**, 1331 (1924). — *Thorost:* Beitr. path. Anat. **36**, 210. — *Wildhagen:* Ref. Med. Klin. **1920**, 1268. *Weinberger:* Fortschr. Röntgenk. **6**, 49. — *Whitley:* Zit. bei *Posselt,* Erg. Path. **13**, 403 (1909).

Nachtrag.

Nach Einsendung dieser Arbeit erschien eine Publikation von *Esser* [1], in welcher ein Aneurysma der Pulmonalis bei einem 23jährigen Mädchen beschrieben wird. Da der Fall mit einer hochgradigen Hypoplasie des ganzen Gefäßsystems kombiniert war, nimmt der Autor als Ursache des Aneurysmas kongenitale Gewebsmißbildungen an.

[1] *Esser:* Z. Kreislaufforsch. **1932**, H. 23.